Aus der Chirurgischen Universitäts-Klinik zu Marburg (Lahn)
Direktor: Prof. Dr. Klapp

Über Nierenmißbildungen

unter besonderer Berücksichtigung der gekreuzten Nierendystopie

(Drei neue Beobachtungen)

Inaugural-Dissertation

zur

Erlangung der Doktorwürde

in der

Gesamten Medizin der

Hohen Medizinischen Fakultät der Universität Marburg

vorgelegt von

Heinrich Günther
Medizinalpraktikant aus Kassel

Marburg-Lahn
1931

Buchdruckerei Karl Euker

Angenommen von der Medizinischen Fakultät in Marburg
am 25. Januar 1932.

Gedruckt mit Genehmigung der Fakultät.
Referent: Prof. Dr. Boeminghaus.

R. UNIV.
BIBLIOTHEEK
LEIDEN

Meiner lieben Mutter
in Dankbarkeit gewidmet.

Digitized by the Internet Archive
in 2026

https://archive.org/details/IA41547924_0027

Die *Nierenmißbildungen,* die früher meist erst auf dem Sektionstisch erkannt wurden, haben seit einigen Jahren an klinischem Interesse gewonnen, seitdem auch der Kliniker durch die Fortschritte der Untersuchungsmethoden in die Lage versetzt worden ist, sie bei Lebzeiten diagnostizieren zu können.

Durch die große Zahl von Umwandlungen, die sich während des embryonalen Lebens in der *Entwicklung* des *Urogenitalsystems* vollziehen, wird es verständlich, daß gerade an diesen Organen so häufig Mißbildungen vorkommen. Bilden sich doch beim Menschen zuerst Vorniere und Urniere, Organe, die zum Teil wieder verschwinden, und durch die bleibende Niere ersetzt werden, zum Teil sich nur in ihren Ausführungsgängen erhalten. Die inneren Ursachen der Mißbildungen *(kausale Genese)* sind wir nicht in der Lage aufzudecken, wir können nur der *formalen Genese* nachgehen und den teratologischen Terminationspunkt festlegen.

Die *Vorniere* entsteht aus dem Ursegmentstiele, einer Ausstülpung des parietalen Mittelblattes und wird in Höhe des dritten bis siebenten Thorakal-Wirbels angelegt. Bei den höheren Wirbeltieren tritt sie nur als rudimentäre Anlage auf; erhalten bleibt nur der *Vornierengang.* Dieser Vornierengang tritt später in Verbindung mit der weiter kaudalwärts entstehenden *Urniere,* deren Kanälchen später in den Vornierengang durchbrechen. Damit wird der Vornierengang zum *primären Harnleiter* auch *Wolffscher Gang* genannt. In kaudal medialer Richtung wächst der Wolffsche Gang nach dem Körperende zu und mündet hier in die *Kloake.*

Die *Urnierenanlage* findet sich im Bereich der hinteren Leibeshöhlenwand, sie hat hier die Form eines länglich dicken Wulstes, der aber bald durch eine Rinne in der Längsachse in zwei Teile geteilt wird, die nur noch oben und unten miteinander verbunden sind. Es hat sich hiermit die mediale Genitalfalte von der lateral gelegenen Urnierenfalte differenziert. Medial entsteht noch ein Anteil, in dem sich kraniokaudal der Müllersche Gang einhöhlt.

Die *Entwicklung* der *bleibenden Niere:* Nahe der Einmündungsstelle in die Kloake sproßt aus dem Wolffschen Gang die *Ureterknospe,* der endgültige Harnleiter und wächst kranial gegen das metanephrogene Gewebe kaudal von der Urnierenanlage hin. An seinem blinden Ende weitet er sich aus und bildet so das Nierenbecken, aus dem durch Aussprossung die Nierenkelche entstehen und weiter die Sammelröhrchen der Niere. Jedes dieser Sammelröhrchen ist so in das Mesenchym hineingewachsen, daß es ihm wie eine Haube aufsitzt. Aus diesen metanephrogenen Blastem-

hauben bildet sich der sezernierende Anteil des Nierensystems. Im Laufe der Entwicklung verbinden sich diese Harnkanälchen durch Schaltstücke mit den vom Harnleiter ausgesproßten Sammelröhrchen und bilden so das bleibende Nierensystem.

Man findet die Nieren am Ende des intrauterinen Lebens noch im kleinen Becken. Nach der Geburt tritt die Wanderung der Niere kranialwärts ein, d. h. richtiger gesagt, findet ein Vorbeiwachsen der Regio lumbalis in kaudaler Richtung statt, so daß man die Niere am Ende des zweiten bis Anfang des dritten Jahres in ihrer endgültigen Lage in der Lendengegend antrifft. Sie reicht dann normalerweise vom oberen Rand des zwölften Brustwirbelkörpers bis zum oberen Rand des dritten bis vierten Lendenwirbelkörpers. Die rechte Niere liegt nach *Helm* in zwei Drittel der Fälle tiefer, was wahrscheinlich durch die größere Ausdehnung des rechten Leberlappens bedingt ist. Bei der Frau liegen die Nieren im allgemeinen etwas tiefer als beim Manne.

Gleichzeitig mit der Höherwanderung tritt noch eine Drehung des Nierenhilus ein. Beim Neugeborenen sieht der Hilus ventralwärts, im Laufe der Lageveränderung macht er eine Drehung medialwärts durch, so daß die Hilus der beiden Nieren sich gerade gegenüberstehen. Wenn die Niere die Lumbalgegend erreicht hat, hat sich der Hilus wieder etwas nach ventral gewandt, um so in seiner endgültigen Lage stehen zu bleiben. Er liegt jetzt etwas mehr medial als ventral und leicht nach unten geneigt.

Cystennieren. Bei der Geburt ist die Verbindung des sezernierenden Anteils der Niere mit dem harnableitenden Apparat noch immer nicht ganz abgeschlossen. Unterbleibt diese Verbindung, so kommt es zur Bildung von Cystennieren, finden nur einzelne Harnkanälchen nicht den Anschluß, so entstehen die Solitärcysten. Die Cystennieren finden sich in der Hauptsache der Fälle bei Männern *(Schmutte).* Ihr Auftreten ist fast immer beidseitig. Die Cystennieren bilden sich in der Nierenrindensubstanz und geben der Nierenoberfläche ein traubenförmiges Aussehen. Normales Nierenparenchym, das in Verbindung mit dem Nierenbecken steht, kann hierbei entweder ganz fehlen, oder noch in kleineren oder größeren Abschnitten vorhanden sein. Die Cystennieren können so stark vergrößert sein, daß man sie als Geschwulst durch die Bauchwand fühlen und man gelegentlich sogar die traubenförmige Oberfläche tasten kann. Manches spricht dafür, daß diese Mißbildung in einzelnen Familien wie andere Anomalien vererbt wird.

Nierenmangel. Der *vollständige* Nierenmangel macht ein extrauterines Leben unmöglich, und hat daher kein klinisches Interesse. Die einseitige Nierenaplasie ist ein seltenes Vorkommnis. Sie entsteht wie bei der beidseitigen Aplasie, wenn der Harnleiter nicht

ausgesproßt ist, wenn sich kein nephrogenes Gewebe gebildet hat oder wenn es wieder zugrunde gegangen ist. Dann findet man um das Nierenbecken herum eine bindegewebige, knötchenförmige Masse. Die Häufigkeit der angeborenen einseitigen Nierenaplasie ist trotz allem genügend groß, — bis jetzt sind 481 Fälle in der Literatur *(Bela-Rado)* gezählt worden — um bei jeder geplanten Nierenoperation an diese Möglichkeit zu denken. Kennzeichnend ist nach *Mankiewitz* das Fehlen des Ureterostiums, was in ein Drittel aller Fälle festgestellt ist. In der Mehrzahl der Fälle findet sie sich beim männlichen Geschlecht, und zwar hauptsächlich auf der linken Seite.

Hypoplasie. Schwieriger als der Nachweis des völligen Nierenmangels ist die Diagnose der Hypoplasie einer Niere zu stellen. Ureter, Nierenbecken und Kelche sind entwickelt, doch ist das Nierenparenchym in ungenügender Menge angelegt. Der Unterschied zwischen vollkommener Aplasie mit ausgesproßtem Ureter und hochgradiger Hypoplasie ist klinisch schwer zu diagnostizieren, ist aber doch von großer Wichtigkeit, denn eine hypoplastische Niere kann immerhin noch einen kleinen Teil der Funktion bei Erkrankung der anderen übernehmen, während bei Aplasie der einen, das andere Organ auf jeden Fall geschont werden muß. Röntgenologisch (bei kontrastgefüllten Nierenbecken = *Pyelographie*) kann man die Hypoplasie an dem eng zusammengerückten Becken und der charakteristischen Büschelform des Nierenbeckens *(Grauhan)* erkennen. Hypoplastische Nieren neigen leicht zu Konkrementbildungen, sie sind überhaupt viel anfälliger als normale Organe. Auffallend großer Nierenschatten auf der einen Seite muß immer den Verdacht auf vikariierende Hypertrophie infolge Fehlens oder Hypoplasie der anderen Niere wachrufen. Hypertrophie der einen Niere *ohne* krankhafte Veränderung bei normaler Größe und Funktion der anderen hat man bisher nicht gefunden.

Überzählige Nieren. Überzählige Nieren finden sich verhältnismäßig sehr selten. *Maksimowic* teilt einen sicheren Fall mit, wo zufällig eine gänseeigroße, selbständige dritte Niere gefunden wurde. Sproßt vom Wolffschen Gang eine doppelte Ureterknospe aus, so bilden sich zwei Nierenkelche in einer meistenteils einfach angelegten Niere, weil das Parenchym beider Nierenbecken so dicht zusammenliegt, daß es leicht verwächst. Unterbleibt diese Verwachsung, so bildet sich die echte überzählige Niere; solange sie nicht erkrankt (Tuberkulose, Stein, Hydronephrose usw.), hat sie kein klinisches Interesse.

Gelappte Nieren: Einen verhältnismäßig hohen Prozentsatz nimmt die *embryonale Niere* unter den Mißbildungen ein. Sie besitzt noch die fetale Lappung, Anomalien der Gefäße und des Hilus; sie stellt also ein Stehenbleiben auf irgendeiner Stufe der fetalen

normalen Entwicklung dar. Fast alle nach Form, Größe und Lage mißbildeten Nieren zeigen fetale Lappung, ein Zeichen, daß die Entwicklung des Organs bei allen Störungen nicht ihr normales Ende erreicht hat. Ein geringerer Grad der fetalen Lappung verursacht kaum irgendwelche funktionelle Störungen, und ist so oft anzutreffen, daß man ihn beinahe noch als normal ansprechen kann.

Ist die Lappung an einer Stelle besonders tief, so kann es vorkommen, daß sich die sogenannten verirrten oder isolierten Nieren bilden, d. h. ein Teil der Niere erweckt den Anschein, als stelle er ein besonderes Organ dar, in Wirklichkeit ist es aber nur ein durch bindegewebige Scheidewände (die normalerweise im Laufe der Entwicklung stark reduziert werden) abgetrennter Teil der ortsgerechten Niere.

Lageanomalien der *Niere.* Abweichungen in der Nierenlage brauchen in vielen Fällen nicht zu Störungen der Funktion zu führen. Die meisten der bis jetzt bekannten Fälle sind bei der Sektion entdeckt. Bis ins hohe Alter können Menschen mit dystopen Nieren beschwerdefrei leben. Daß diese Mißbildungen in der Tierreihe genau so auftreten, beschreibt *Richter* in einem Fall, wo bei einem Pferde die rechte Niere auf die linke Seite verlagert und dort mit der ortsgerechten verwachsen war.

Störend können sich diese Mißbildungen durch Druck auf Gefäße oder den Darm bemerkbar machen, und gelegentlich auch einmal den Ablauf der Geburt behindern.

Über Entbindungen bei Frauen mit dystopen Nieren hat *Zangemeister* eine Statistik aufgestellt: von 36 Fällen waren 6 artefizielle Frühgeburten, 6 operative Entbindungen am Ende der Schwangerschaft. Bei allen Fällen war die Geburtsdauer verlangsamt.

Die Nierendystopie wird häufig nicht richtig erkannt und der nachweisbare Tumor nicht als retroperitoneales Organ angesprochen, weil man angesichts der ektopen Lage gar nicht mit der Möglichkeit einer Niere rechnet, und Untersuchungen wie Pyelographie usw., durch die die Situation einwandfrei geklärt werden kann, unterläßt.

Die Anomalien der Nierenlage kann man entwicklungsgeschichtlich so erklären, daß aus irgendeinem Grunde — sei es, daß die Anlage dazu schon in der Geschlechtszelle gelegen hat, sei es, daß ungünstige Lageverhältnisse und Gleichgewichtsstörungen im unteren Körperabschnitt das Wachstum des Ureters in normaler Richtung verhindern, — der Ureter in falsche Lageverhältnisse kommt, nachdem sich die Ureterknospe an normaler Stelle gebildet hat. Oft kommt auch eine Mißbildung des Wolffschen oder Müllerschen Ganges in Frage, durch die der Ureter dann schon aus anormalen Verhältnissen aussproßt. Dieses erklärt die oft zusammen auftretenden Mißbildungen am Nierensystem und Genitaltraktus. Der Harnleiter

kann nach *Gruber* „dystop vor oder hinter dem Darm, vor oder hinter den Gefäßen, oder unter Umgreifung der Vena cava inferior, bzw. einer hinteren Kardinalvene dorso-kranial emporstreben und zum Ort der Nierenbildung gelangen." Der Ort der Nierenbildung ist aber anderseits auch abhängig von der Lage des Ureters. Die endgültige Lage des Nierenparenchyms ist nicht unbedingt vorherbestimmt, es bildet sich da, wo das kraniale Ende des Harnleiters sein Becken und die Kelche ausgebildet hat, kann also bei ungenügendem Wachstum des Ureters weiter kaudal- oder medialwärts liegen. Es kommen so die verschiedenen Variationen der lumbalen, ileocoecalen oder pelvinen Dystopie zustande. Das Nierenbecken steht immer tiefer als normal, wobei bei den mehr nach oben gelegenen die Formveränderung des Nierenbeckens gering sein kann. Eine Ausnahme von dieser Regel macht die thorakale Dystopie, bei der die Niere höher als normal gelegen ist, und leicht Zwerchfellhernien verursachen kann. Ein seltenes Beispiel für diese Lageanomalie hat *Speck* beobachten können, der bei einer Sektion die linke Niere retropleural vorfand; wahrscheinlich stellt dieses Organ die ursprüngliche Urniere dar. Der Descensus des linken Hodens war auch unterblieben, was diese Annahme bestärkt.

Die Achsen der dystop nach unten verlagerten rechten und linken Niere schneiden sich kaudalwärts nicht wie im normalen Zustande kranialwärts. *Boeminghaus* hat auf das Verhalten des Harnleiters bei der dystopen Niere im Pyelogramm hingewiesen: „Während der Harnleiter normalerweise medial vom Nierenbeckenschatten weg nach abwärts verläuft, geht im Pyelogramm von Hufeisennieren, sowie bei anderen kongenital dystopen Nieren, der Harnleiter sehr häufig mitten vom Nierenbeckenschatten oder gar lateral von diesem ab, so daß die Nierenbeckenkelche teilweise oder insgesamt statt nach lateral nach medial gegen die Wirbelsäule zu gerichtet sind. Dieses Profilbild entspricht den anatomischen Verhältnissen bei kongenital verlagerten Nieren." Der Ureter zeigt im allgemeinen keine große Schlängelung, zum Unterschied von der Wanderniere, die man klinisch an der Länge und Gewundenheit des Ureters und vor allen Dingen auch intra operationem oder bei der Obduktion an den Gefäßverhältnissen erkennen kann. Bei der Wanderniere entspringen die Gefäße an normaler Stelle aus der Aorta, d. h. für gewöhnlich in der Höhe der Zwischenwirbelscheibe des ersten und zweiten Lendenwirbels. Sie zeichnen sich durch Länge und Schlängelung aus, was bei den dystopen Nierengefäßen nicht der Fall ist. Diese zeigen in der Regel Gefäßverhältnisse, die fetalen Entwicklungsstufen entsprechen; wir finden daher hier die Abgangsstellen der Nierengefäße aus tiefer gelegenen Teilen der Aorta, aus der Aortenkreuzung, aus Ästen der Art. sacralis media und der Art. mesenterica inferior, ja selbst aus der Art. iliaca communis *(Gruber)*.

Seltener kommt es vor, daß der Ureter infolge des richtungsfalschen Wachstums, das er während seiner Entwicklung eingeschlagen hat, die Wirbelsäule kreuzt und Anschluß an das Nierenparenchym der entgegengesetzten Seite findet. Meistens liegt dann die verlagerte Niere kaudal von der orthotopen, in ganz seltenen Fällen auch kranial von ihr. Diese Mißbildung bezeichnet man als *gekreuzte Nierendysotpie.* Nach *Pagel* findet in 85% dabei eine Verschmelzung beider Nieren statt, die bedingt ist durch die enge nachbarliche Lage beider Nierenbecken.

Interessant ist es festzustellen, wie weit sich die Genese der kongenital dystopen Niere mit der der *Hufeisenniere* berührt. Wir haben bei der Hufeisenniere normales Wachstum der Ureteren, nur das Nierenparenchym liegt verhältnismäßig dicht zusammen, so daß eine Verwachsung der beiden unteren Nierenpole möglich ist. Wenn unter diesen Umständen (Verwachsung) die eine der beiden Nieren hypoplastisch geblieben ist, so wird sie leicht von der anderen normal großen aus ihrer ortsgerechten Lage mehr in das Nierenlager der anderen hinübergezogen, und es macht dann leicht den Anschein als ob eine gekreuzte Dystopie vorläge. Der Unterschied gegen eine echte gekreuzte Dystopie besteht entwicklungsgeschichtlich nach *Pagel* darin, daß nicht zuerst eine primäre Verwachsung der beiden Nieren eintritt und daraufhin erst die Verlagerung der schwächer ausgebildeten auf die andere Seite erfolgt, sondern daß hier zuerst das richtungsfalsche Wachstum des Ureters einsetzt, dem dann die Bildung des Nierenparenchyms an falscher Seite folgt. Anders kann man die Fälle nicht erklären, wo bei gekreuzter Dystopie eine Verwachsung der beiden Nieren nicht eingetreten ist, oder sogar die verlagerte kranial von der ortsgerechten angetroffen wird. Für die Richtigkeit der Anschauung *Pagels* spricht auch das Vorkommen der als *doppelseitig gekreuzten Dystopie* bezeichneten Mißbildung, von der nach *Frangenheim* 4 Fälle in der Literatur bekannt sind. Beide Harnleiter der normal gelegenen Nieren kreuzen bei dieser Anomalie die Wirbelsäule und münden an der der zugehörigen Niere entgegengesetzten Seite in die Blase ein; bei gleichzeitigem richtungsfalschem Wachstum beider Ureteren hat sich das Nierenparenchym beider Nieren an normaler Stelle bilden können. Es wird in manchen Fällen schwer sein, einen anatomischen Unterschied zwischen stark asymmetrischer Verlagerung einer Hufeisenniere und einer gekreuzten Dystopie zu machen, genetisch ist aber dieser Unterschied sehr erheblich. Die Hypoplasie der verlagerten Niere ist bei der Dystopie als Folge anzusehen, während sie bei der dislozierten Hufeisenniere als Ursache gilt.

Hinsichtlich der Stellung der beiden Nieren zueinander finden wir bei der gekreuzten Dystopie alle möglichen Abarten. Die häufigste ist wohl die, daß die verlagerte Niere unter der ortsgerechten

liegt und die beiden zueinander gekehrten Pole, d. h. der obere der verlagerten mit dem unteren der ortsgerechten verschmolzen sind. Man nennt diese Form die Langniere und unterscheidet bei ihr noch die L-förmige und die Sigma-förmige. Bei der L-förmigen sehen die beiden Nierenbecken nach medial, das untere kann stärker nach ventral gedreht sein als das obere, oder sogar in seiner Längsachse mehr quer verlaufen, wie man es ja überhaupt sehr häufig bei dystopen Nieren findet. Die Form der beiden verschmolzenen Nieren ähnelt dann einem großen lateinischen L. Bei der Sigmaniere liegen die Verhältnisse genau umgekehrt. Die beiden Nierenbecken stehen entgegengesetzt, das untere ist ganz lateral gedreht, so daß die verwachsenen Nieren ein großes lateinisches S nachahmen.

Diese Drehungsanomalie der Nierenbecken kann man sich nur entwicklungsgeschichtlich erklären. Bei dem ventral gelegenen Nierenbecken könnte man sich die Verwachsung als Drehungshindnis vorstellen. Die Verschmelzung der beiden Nieren müßte dann schon *vor* dem Termin eingetreten sein, wo normalerweise die Drehung des Hilus einsetzt. Bei der Sigmaniere könnten sich hierbei Wirkung und Ursache gerade umgekehrt verhalten. Die Verschmelzung tritt an dem spätmöglichsten Zeitpunkt ein, das Becken der gekreuzt dystop verlagerten Niere hat sich also ganz nach lateral drehen können, ohne durch die andere Niere daran gehindert worden zu sein, und erst in diesem Zustand ist dann die Verschmelzung der beiden Nieren miteinander erfolgt.

Es kommen noch andere seltenere Formen in der Art der Verwachsung vor, die als schild- oder klumpenförmige oder als Kuchennieren bezeichnet werden. Die Verschmelzung dieser Nieren muß schon zu einem sehr frühen Zeitpunkt eingetreten sein, weil die Mesenchymanteile beider Nierenanlagen zu einem mehr oder weniger unförmigen Organ verschmolzen sind. Die Nierenbecken dieser Verschmelzungsnieren liegen meistens nach vorne, sie machen klinisch durch den oft sehr ungünstigen Abgang und die Lage des Harnleiters Beschwerden. Der starke Harnleiter muß auf seinem Verlauf zur Blase über ein Stück Nierengewebe „hinwegklettern" *(Gruber),* er wird auch oft durch die bei diesen so stark verschmolzenen Nieren natürlich sehr variablen Gefäße abgeklemmt, oder die eine Niere, bzw. ihr Ureter drückt auf den der anderen, so daß es auf verschiedene Weise zur Harnstauung und aller damit verbundenen Folgeerscheinungen kommt. Seltener kommt es vor, daß die beiden Nieren nicht im Zusammenhang stehen. *Gottlieb* gelang es vor dem Röntgenschirm beide Nieren einer gekreuzten Dystopie bis zu 3 cm voneinander zu entfernen. Auch diese unverwachsenen verlagerten Nieren können sich selbst infolge ihrer anormalen Lage durch Druck auf ihre Umgebung bemerkbar machen.

Prozentual noch seltener als das Nichtverwachsensein kommt eine Verlagerung der gekreuzten Niere kranial von der ortsgerechten vor. Es ist dieses die nicht ganz richtig als „thorakal" bezeichnete gekreuzte Nierendystopie. Wir finden dabei die verlagerte Niere oberhalb des Nierenbettes der anderen, in einer kleinen Ausbuchtung des Zwerchfells, oder sehen sogar, daß sie die ortsgerechte aus ihrer Lage verdrängt und *diese* dann dystop unter ihr liegt.

Häufig weist bei der Nierendystopie auch die ortsgerechte Niere leichte Anomalien der Lage auf. Die orthotope Niere liegt dann nicht selten etwas tiefer oder auch seitlicher als normal. Eine starke Verschiebung der Lage der ortsgerechten Niere mit gleichzeitiger lateraler Drehung des Nierenbeckens zeigten die Fälle von *Paschkis, Pfitzner, Pliveric, Gellmann, Hadda,* zwei Fälle von *Ratner,* und der weiter unten aufgeführte Fall *Schramm.* Diese Fälle haben gemeinsam, daß sich die orthotope Niere um 180 Grad gegenüber ihrer normalen anatomischen Lage gedreht hatte. Dieser Vorgang ist wahrscheinlich auch auf Störungen durch die Verschmelzung beider Nieren zurückzuführen. *Jedenfalls sind diese Fälle ein Beweis dafür, daß die Lage der Nieren zueinander bei gekreuzter Dystopie eine außerordentliche Vielseitigkeit aufweisen kann.*

Die Beobachtung eines dieser seltenen Fälle von gekreuzter Nierendystopie in der Chirurgischen Universitätsklinik zu Marburg gab mir Veranlassung, mich mit dieser Mißbildung näher zu beschäftigen.

Erster Fall.

Es handelte sich um ein neunjähriges Mädchen, das im voraufgegangenen Jahre wegen einer Fraktur des linken Oberarmes in die

Abbildung 1

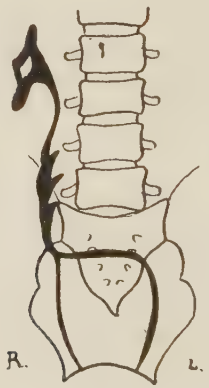

Klinik aufgenommen wurde. Eine Woche nach der Einlieferung bekam die Patientin plötzlich eine Cystopyelitis mit Temperaturen bis 39,1°.

Der Urinbefund war folgender:

Eiweiß: Flockung.

Sediment: Ziemlich viel Erythrozyten, viele Leukozyten.

Die Cystopyelitis wurde in der üblichen Weise behandelt. Die Temperatur sank einige Tage fast bis zur Norm ab, plötzlich jedoch stieg die Fieberkurve wieder bis 39,8°. Die nunmehr folgende *urologische Untersuchung (Boeminghaus)* hatte folgendes Ergebnis:

Blasenurin: Viel Leukozyten, einzelne Stäbchenbakterien.

Abbildung 2

Cystoskopie: Blasenschleimhaut diffus gerötet. Linkes Ureterostium reizlos, rechtes Ureterostium deutlich gerötet und geschwollen.

Ureteren-Katheterismus: Links unbehindert. Rechts stößt man nach ungefähr 10 bis 12 cm auf ein Hindernis.

Ureterurin: Rechts getrübt, viel Leukozyten, einzelne Stäbchenbakterien; links einzelne Leukozyten, keine Bakterien.

Röntgenübersichtsaufnahme: o. B.

Pyelographie (Kontrastfüllung der Nierenbecken und Harnleiter): Rechts normale anatomische Verhältnisse am Ureter und Nierenbecken. Von der linken Uretermündung zieht der Harnleiter im Bogen auf die rechte Seite, wo die zugehörige Niere unterhalb der normal gelegenen rechten Niere liegt. Der Ureter kreuzt die Wirbelsäule in Höhe des zweiten Kreuzbeinwirbels und tritt distal aus dem Nierenbecken aus, das in Höhe des vierten und fünften Lendenwirbels liegt. Aus dem pyelographischen Bild läßt sich erkennen, daß der Hilus der dystopen Niere nach ventral, bzw. nach ventral-medial gerichtet ist. (Abbildung I und II.)

Diagnose: Gekreuzte Nierendystopie mit Verlagerung der linken Niere und Sigma-förmige Verschmelzung beider Nieren.

Die Funktion der linken, also der verlagerten Niere war nicht gestört. Die rechte orthotope Niere war infiziert, wobei wohl der Druck der verlagerten Niere auf den rechten Ureter mit eine Rolle spielte.

Therapie: Die Cystopyelitis ging nach Verordnung von Bärentraubenblättertee und Wildunger Wasser spontan nach einer weiteren Woche zurück; die Temperatur fiel zur Norm ab.

Epikrise: Die hier beschriebene gekreuzte Dystopie bietet das seltene Bild einer Sigmaniere. Ich habe sie unter den klinisch diagnostizierten Fällen, die ich am Schluß der Arbeit in einer Tabelle zusammengestellt habe, nur sechsmal feststellen können. Die Durchsicht der Literatur ergab, daß sowohl die dystope, als auch die orthotope Niere jede für sich durch die Lageanomalie und den abweichenden Verlauf der Ureteren eine mechanisch bedingte Anfälligkeit für irgendwelche Infekte hat. Man hat festgestellt, daß die dystope Niere zu pyelitischen, nephritischen und tuberkulösen Erkrankungen mehr disponiert ist, als die orthotop gelagerte, was vielleicht darauf beruht, daß der Abfluß aus dem Nierenbecken infolge der abnormen Drehung erschwert wird. Außerdem kommt bei der dystopen Niere, die ja meistens schon hypoplastisch ist, noch dazu, daß sie die Unvollkommenheiten eines anormalen Organs hat, das der Ausscheidung der physiologischen Stoffwechselprodukte und der Bakterien und ihrer Toxine nicht in vollem Maße gewachsen ist, und daher zu nephritischen und eitrigen Erkrankungen besonders disponiert ist. Über die Häufigkeit der Erkrankungen der dystopen und der orthotopen Niere bei der gekreuzten Nierendystopie enthält die am Schluß der Arbeit aufgestellte Tabelle nähere Angaben. Bei der orthotop gelagerten Niere traten viermal Stauungserscheinungen bei entzündlicher Erweiterung des Nierenbeckens der darunterliegenden dystopen Niere auf. In zwei Fällen zog der Harnleiter um die dystope Niere im großen Bogen, die mit ihrem erweiterten Nierenbecken den vorbeiziehenden Harnleiter der anderen Niere komprimierte.

Der Harnleiterkatheterismus der orthotopen Niere war in unserem Falle behindert. Das in der Höhe von 12 cm liegende Hindernis entspricht der Lage der dystopen Niere. Hier könnte nach dem Pyelogramm zu urteilen, eine Kompression des Harnleiters durch die dystope Niere oder deren Ureter vielleicht auch durch ein anormal verlaufendes Gefäß vorgelegen haben.

Bei dem Harnleiterkatheterismus der dystopen Niere ist es erklärlich, daß man den Ureterkatheter nicht in seiner ganzen Länge einführen kann, und daß dadurch ein Hindernis im Harnleiter vorge-

täuscht wird, während in Wirklichkeit der Katheter schon im Nierenbecken angelangt ist. Anderseits kann man nicht die Regel aufstellen, daß bei Verkürzung des Harnleiters der dystopen Niere, was meist bei ihrer Lage unter der ortsgerechten zutrifft, der Ureterkatheter nur auf eine kurze Strecke eingeführt werden kann. Denn *Schramm, Paschkis* und *Gottlieb* haben Fälle beschrieben, in denen der Katheter bis auf 40 cm eindrang, was seine Erklärung darin fand, daß sich der Katheter in einem erweiterten Nierenbecken aufgerollt hatte.

Während der Bearbeitung dieses seltenen Falles erfuhr ich, daß Herr Dr. *Schramm* (Dortmund) noch zwei Fälle von gekreuzter Nierendystopie beobachtet hat, die noch nicht veröffentlicht sind. Auf meine Bitte hin, hat mir Herr Dr. *Schramm* freundlicherweise gestattet, dieselben in der vorliegenden Arbeit mitaufzunehmen. Herrn Dr. *Schramm* danke ich an dieser Stelle für seine Liebenswürdigkeit herzlichst.

Zweiter Fall.

Vorgeschichte: 46 Jahre alter Grubenarbeiter. 1925 in einem Krankenhaus einer Nachbarstadt untersucht. Pat. klagt damals über Schmerzen in der linken Flanke, die besonders beim Gehen auftraten und bis zum Unterschenkel zogen. Er führte die Beschwerden auf einen Unfall in der Grube, wo er auf einen Stempel gefallen war, zurück. Es war ein unklarer, von vorne druckempfindlicher Tumor in der Höhe des linken Darmbeinrandes festgestellt worden. Die Probefreilegung ergab folgendes: Die linke Niere steht tief, sie ist sehr lang und groß, reicht mit dem unteren Pol bis zur Darmbeinschaufel. Nierenkapsel zart; Oberfläche, Konsistenz, Farbe und Nierenbecken ohne besonderen Befund. Nach Abheilung der Wunde wurde der Patient, ohne, daß die Beschwerden sich gebessert hatten, entlassen. Er wurde dann invalidisiert.

1926 Wiederaufnahme in das gleiche Krankenhaus. Patient hat dieselben Klagen wie damals und verlangt stürmisch die Operation und Entfernung der linken Niere. Diesmal wurde links einseitig pyelographiert. Wegen des auffallenden Pyelogramms erfolgte nunmehr Überweisung zur fachärztlichen Untersuchung, die durch Herrn Dr. Schramm vorgenommen wurde und folgendes Ergebnis hatte.

Abdomen: Links reizlose Narbe in der Leisten- und Flankengegend. In der linken Bauchseite fühlt man in der Tiefe eine Resistenz, die vom seitlichen Teil des Rippenbogens nach abwärts bis zum Beckeneingang zu tasten ist. Angeblich gehen

die Beschwerden von dieser Resistenz aus. Der Tumor ist druckempfindlich. Bei Druck auf die rechte Bauchseite treten angeblich auch links Schmerzen auf.

Genitalien: o. B.

Reflexe: o. B.

Urin in beiden Portionen ohne krankhafte Beimischungen.

Prostata: klein, gleichmäßig, derb.

Rö-Übersichtsaufnahme: o. B.

Harnröhre: Für Instrumente üblichen Kalibers leicht durchgängig. Kein Restharn in der Blase.

Cystoskopie: Schleimhaut o. B.

Indigoausscheidung (intravenös): L. nach 13 Minuten Beginn der Ausscheidung. R. nach 15 Minuten noch keine Ausscheidung.

Harnleiterkatheterismus: beiderseits unbehindert.

	R.	L.
Entleerung:	intermittierend	intermittierend
Aussehen:	leicht wolkig	klar
Albumen:	+	—

Sediment: runde Epithelien.

Gefärbtes Präparat: Eiter, keine Bakterien.

Pyelogramm: Die linke Niere ist orthotop gelagert, jedoch um ihre Längsachse um 180 Grad gedreht, so daß die Nierenkelche nach medial sehen, und der Ureter nach lateral abgeht, unter ihr liegt die dystope rechte Niere, deren Nierenbecken der oberen gleichgerichtet ist, ihr Ureter kreuzt das Kreuzbein und mündet an normaler Stelle in die Blase ein. Es handelt sich also (vgl.

Abbildung 3

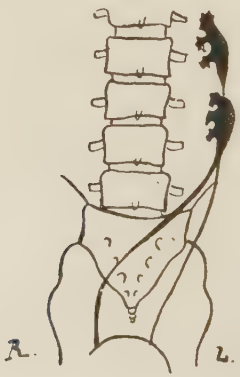

Abbildung Nr. 3) um eine linke unilaterale asymmetrische Verschmelzungsniere mit Drehung des ganzen Organs um seine Längsachse, so daß die Nierenkelche nach medial gegen die Wirbelsäule zu gerichtet sind. Beide Nierenbecken sind mäßig erweitert, ebenso der Harnleiter der rechten Niere.

Verlauf: Der Patient wird nach einiger Zeit als arbeitsfähig für leichte Arbeit mit einer elastischen Leibbinde nach Hause entlassen. Spätere Nachuntersuchung ergab keinen krankhaften Urinbefund. Dieser Fall zeigt eine unilaterale asymmetrische Verschmelzungsniere mit ganz seltener Lage der beiden Nierenbecken zueinander. Beide Nierenbecken liegen auf der lateralen Seite der Nieren, von wo aus der Ureter abgeht.

Das Symptomenbild der gekreuzten Dystopie tritt hier sehr deutlich zutage, und ich möchte das Charakteristische an ihm besonders hervorheben. Die Schmerzen treten in der Flankengegend über beiden Nieren besonders über der unteren auf, und sind besonders stark beim Gehen und bei aufrechter Körperhaltung, ähnlich wie bei der einfachen Dystopie. Die Schmerzen können in den Oberschenkel ausstrahlen. Die beiden Nieren werden meistens als ein einheitlicher, länglicher Tumor gefühlt, der sich vom seitlichen Rippenbogenrand bis zum Darmbeinkamm und darüber hinaus verfolgen läßt. In der Mitte ist manchmal eine Einschnürung zu palpieren, sie entspricht der Verschmelzungs- bzw. Trennungslinie beider Nieren. Bei Druck auf den Tumor, besonders auf dessen untere Hälfte, die der dystop gelegenen Niere entspricht, können, was recht auffällig ist, Schmerzen in der *entgegengesetzten* Seite auftreten. Zeigt sich bei der Cystoskopie, wie es unter anderem in dem Fall von *Elfving* nachzuweisen war, daß bei Druck auf den Tumor aus der Uretermündung der kontralateralen Seite sich besonders viel Urin entleert, oder wenn sich bei Erkrankung (Pyonephrose) der dystopen Niere auf Druck Eiter aus der dem Tumor entgegengesetzten Seite entleert, so kann aus solchen Symptomen schon vor dem Pyelogramm die Diagnose gekreuzte Nierendystopie gestellt werden.

Die Vorgeschichte des zuletzt mitgeteilten Falles zeigt, daß für die Erkennung der gekreuzten Dystopie ein *doppelseitiges* Pyelogramm unbedingt erforderlich ist, und daß man sich nicht mit der Darstellung *eines* Nierenbeckens zufrieden geben darf, ganz besonders nicht, wenn wie hier der Befund an der orthotopen Niere schon auf eine Nierenmißbildung hinweist.

Der folgende dritte Fall zeigt noch deutlicher, wie berechtigt die Mahnung vieler Autoren ist, bei fraglichen Tumoren an einen Zusammhang mit den Nieren zu denken und unter allen Umständen ein doppelseitiges Pyelogramm anzufertigen. Diese Beobachtung, die in der Literatur viele Parallelen hat, zeigt wie infolge Verkennung einer

Nierenmißbildung falsche operative Eingriffe vorgenommen werden, bis dann endlich durch das Pyelogramm die richtige Diagnose gestellt wird.

Dritter Fall.

25jähriger kaufmännischer Angestellter. Im Jahre 1927 Appendektomie. Am 22. 10. 1929 erneute Operation angeblich wegen Ileus nach Appendektomie. Es fanden sich keine Verwachsungen und eine gute Durchgängigkeit des ileocoecalen Darmabschnittes. Links von der Wirbelsäule wölbt sich ein retroperitoneal gelegener, prall elastischer, cystischer Tumor von zwei Faustgrößen vor. Er läßt sich nach Spaltung des Peritoneums gut umgrenzen und ist dorsal verwachsen. Die Punktion des Tumors ergibt etwa 50 ccm einer klaren nicht urinösen Flüssigkeit. Eröffnung des cystischen Tumors und Vernähung mit dem ventralen Peritoneum. Tamponade der Tumorhöhle und Schluß der Bauchdecken. Zuerst entleerte sich aus der Cyste beständig eine klare Flüssigkeit, bis sich nach einigen Wochen Urin zeigte. Die angefertigten Rö-Aufnahmen ließen einen Zusammenhang mit der linken Niere vermuten. Es wurde eine Röntgenbestrahlung zwecks Hemmung der Urinsekretion der linken Niere vorgenommen, die aber erfolglos blieb. Darauf Überweisung zur fachärztlichen Untersuchung (Dr. *Schramm*).

Cystoskopie: 18. 2. 1930. (Füllung 200 ccm) Blasenschleimhaut einwandfrei. Uretermündungen an normaler Stelle. Die linke Niere entleert nur in großen Zeitabständen Urin.

Indigokarminprobe: R. nach 4½ Min. intensiv blau. L. nach 12 Min. noch keine Blauausscheidung.

20. 2. Es wird ein Katheter in den linken Ureter eingeführt und Indigo durchgespült; die blaue Farbe kommt oben an die Fistel wieder zum Vorschein, während die rechts eingespritzte Farblösung durch den Katheter wieder abläuft.

Pyelogramm zeigt ein erweitertes Nierenbecken der rechten orthotop gelagerten Niere; der linke Ureter zieht im Bogen auf die rechte Seite hinüber, wo er zwei Querfinger neben der rechten Artikulatio-sacro-iliaca in Höhe des dritten Kreuzbeinwirbels endigt. Das dazugehörige Nierenbecken ist nicht dargestellt. (Vgl. Abbildung Nr. 4.)

Es wird drei Tage lang ein dicker Katheter in die linke Uretermündung eingelegt, aus der sich aber nur etwas Blut entleert, während eingespritzte Flüssigkeiten (Rivanol) aus der Fistel abfließen.

4. 3. 1930. Aus der Fistel lassen sich durch Druck der Bauchpresse und durch äußeren Druck fast 200 ccm einer hellen, nicht gelblichen eiterhaltigen Flüssigkeit herauspressen bzw.

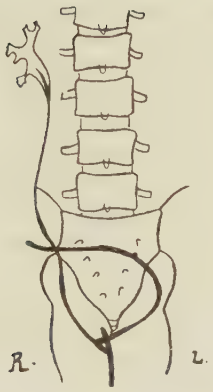

Abbildung 4

melken. Der von der rechten Niere gelieferte Urin ist strohgelb. Spez. Gewicht des Urins des linken Ureters 1009, das des rechten 1014.

Diagnose: Gekreuzte Nierendystopie; hydronephrotische Entartung und Infektion der dystopen linken Niere.

Operation: 12. 3. 1930. Lumbaler Schrägschnitt von der Spitze der untersten Rippe bis kurz unterhalb der Fistel etwa zwei Querfinger breit seitlich davon. Die Ablösung des Peritoneums an der Rückwand ist durch Adhäsionen erschwert. Der Ureter der oberen Niere wird vorsichtig bis zu den großen Nierengefäßen auspräpariert und seitlich verlagert. Er ist dilatiert, bleistiftdick. Die dystope Beckenniere ist gut durchzutasten, ihre Auslösung ist besonders schwierig wegen Verwachsung der Kapsel mit der Umgebung, die zum großen Teil scharf durchtrennt werden müssen. Mehrere atypische Gefäße werden unterbunden. Bei der Ablösung des Nierenbeckens reißt dieses ein. Es entleerten sich etwa 200 ccm eitrigen Urins in die Wundhöhle. Der Hauptgefäßstiel ist sehr kurz, so daß die Vena cava zu Gesicht kommt. Beim Abtragen der Niere von der Bauchwand wird das Peritoneum eröffnet; der drei Finger breite Spalt wird sofort durch Naht geschlossen. Versorgung der Wundhöhle. Drainage. Etagennaht der Wunde. Nachts 4 Uhr setzt plötzlich starke Herzschwäche ein.

13. 3. 1930 11 Uhr. Trotz aller Herzmittel wird der Puls ständig schlechter, Exitus am gleichen Abend.

Präparat: Kleine Niere, 5:3 cm, Becken 6 cm breit. Parenchym 3 cm dick. Kalices stark erweitert. Nierenbecken stark dilatiert. Gewicht 85 g.

Im Anschluß an diesen Fall soll noch kurz auf die operativen Maßnahmen, die bei der gekreuzten Dystopie in Frage kommen, eingegangen werden. Wenn Beschwerden durch abnorme Beweglichkeit der unteren dystopen Niere hervorgerufen werden, so kann man versuchen, diese Beschwerden durch Anlegen einer Leibbinde zu beheben. Sollte dieses nicht zum Ziele führen, so kommt evtl. die *Nephropexie* der Niere in Frage. In letzter Zeit hat *Braizew* vorgeschlagen, die um 180 Grad gedrehte Niere loszulösen und in die normale Lage zu bringen, um so alle Beschwerden, die durch Zug an den Gefäßen und durch ungünstige Lage und Abgang des Harnleiters hervorgerufen werden, zu beseitigen. Bei eitrigen Erkrankungen des Nierenbeckens und der Niere, sowie Konkrementbildungen bei derselben kommt die *Pyelotomie* in Betracht. Zur bildungen kommt die *Pyelotomie* in Betracht. Für die *Dekapsulation* und *Nephrotomie* der Niere bestehen dieselben Indikationen wie bei normal gelegenen Nieren. Die Nephrotomie ist wegen der abnormen Lage der Gefäße manchmal schwierig auszuführen. Die *Nephrektomie* der dystopen Niere ist häufig ausgeführt worden, sie kann wegen der mit der orthotopen Niere bestehenden Verwachsung schwierig sein. Daß man auch die orthotope Niere entfernen kann, bzw. muß, und die dystope allein die Funktion zu übernehmen imstande ist, zeigen Fälle von *Adler-Racz* und *Dosza,* die in der am Ende der Arbeit aufgeführten Tabelle zu finden sind. Vor jeder Nephrektomie ist die Funktionsfähigkeit beider Nieren zu prüfen.

In der *Literatur* ist die Definition der gekreuzten Nierendystopie in vielen Abhandlungen nicht ganz richtig angegeben oder die Mißbildung nicht scharf umgrenzt. Auch ist offensichtlich die Nomenklatur nicht einheitlich; so sprechen die Franzosen von gekreuzter *Ektopie,* während man unter Ektopie bei uns im allgemeinen nur die erworbene Verlagerung der Niere aus ihrer ursprünglich normalen Lage versteht.

Während die einen Autoren bei gekreuzter Dystopie nur von Sigma- und Langnieren sprechen, beschreiben andere wieder das Bild der gekreuzten Nierendystopie als einfache Verschmelzungsniere. Wenn z. B. *Küster* in seinem Handbuch „Die Chirurgie der Nieren“ von einseitigen Verschmelzungsnieren, wie Sigma- und Langnieren spricht, und dann im weiteren Verlauf der Abhandlung erwähnt, daß der Ureter der verlagerten Niere nicht an der ortsgerechten Seite der Blase einzumünden brauche, sondern auch an der Seite der nicht verlagerten Niere, so ist das eine falsche Eingruppierung dieser Mißbildung. Diese Mißbildung wäre dann eine Doppelniere bei Aplasie der anderen.

Man sollte den Namen Verschmelzungsniere, Sigma- und Langniere fallen lassen, und dafür die Bezeichnung *unilateral* gelegene

asymmetrische Verschmelzungsniere setzen, wie das viele Autoren auch bereits tun. Mit dem Worte asymmetrisch ist ausgedrückt, daß der Ureter der nicht orthotop gelegenen Niere die Wirbelsäule kreuzt, was bei den Verschmelzungsnieren, wie z. B. der Klumpen- und Kuchenniere nicht der Fall ist, wenn sie bilateral und nicht unilateral gelegen sind.

Daß eine derartig scharfe Trennung der verschiedenen Lageanomalien der Niere praktisch wertvoll ist, zeigen die beiden letzten hier angeführten Fälle, und die Beobachtung anderer Autoren, wo infolge Verkennung der anatomischen Zusammenhänge, die Indikation zu zwecklosem, operativem Eingreifen entstand.

Die Diagnose der gekreuzten Dystopie wurde bis vor acht Jahren mit nur geringen Ausnahmen erst bei der Autopsie gestellt. Bis zum Jahre 1909 sammelten *Papin* und *Palazzoli* 70 Fälle aus der Literatur, von denen 65 zufällige Sektionsbefunde waren; von den restlichen fünf Fällen waren vier intra operationem und nur einer röntgenologisch von *Albarran* intra vitam diagnostiziert. *Pagel,* der 1923 über die gekreuzte Nierendystopie berichtete, brachte nur 55 sichere Fälle zusammen, darunter 28mal rechtsseitige Dystopie der linken, und 27mal linksseitige der rechten Niere. Wenn *Pagel* damals schrieb, daß die klinische Diagnose noch nie gestellt worden sei, so kann man heute sagen, daß sich die Verhältnisse ganz wesentlich verschoben haben.

Sexton macht die genauesten und umfassendsten Literaturangaben, er setzt die Statistik von *Papin* und *Palazzoli* fort und konnte vom Jahre 1909 bis 1925 noch 30 weitere Fälle sammeln. Von den 30 neugefundenen waren 18 klinische Beobachtungen, mit seinem eigenen Fall waren darunter jedoch nur fünf *vor* der *Operation* richtig erkannt. *Gottlieb* fand in der Zeit von 1925 bis 1929 weitere sieben Fälle und fügte noch einen eigenen hinzu. Da *Sexton* das ausgedehnteste Material hat, habe ich in vorliegender Arbeit die Statistik der klinischen Fälle von *Sexton* an weiter geführt. Ich habe noch weitere 41 klinische Fälle — einschließlich der hier neu beigebrachten drei Beobachtungen — in der Literatur gefunden.

Von diesen neuen 41 Fällen sind bereits 30 vor der Operation durch das Pyelogramm erkannt worden. Die restlichen elf Fälle wurden erst intra oder post operationem erkannt. Die Gesamtzahl der vor der Operation, bzw. klinisch erkannten Fälle würde sich somit auf 35 belaufen.

Die Mißbildung ist heute mit Sicherheit zu erkennen, vorausgesetzt, daß bei unklaren Bauchtumoren usw. überhaupt an die Möglichkeit eines Zusammenhangs mit den Nieren gedacht wird und die exakten diagnostischen Methoden der Urologie insbesondere die doppelseitige Pyelographie zur Anwendung kommen.

Autor	Nr.	Geschl.	Lage d. Niere verl. ist die	Diagnose gestellt d. Pyelogr.	Erkrankungen der Nieren	Operation	Symptomatik Fehldiagnose u. Bemerkungen
Voncken	1	m.	linke Niere			Laparotomie	Tumor in Ileocoecalgegend
Voncken	2	w.	linke Niere			Laparotomie	Pylorustumor
Fasiani	3		rechte Niere	†	Stein und Pyelitis der dystopen Niere		Bei Kompression eines linksseitigen Nierentumors Pyurie aus d. r. Ureter
Mattioli	4	w.	linke Niere	†			Schmerzen während der Menses
Elfving	5	w.	rechte Niere	†			Bei Kompression des Nierentumors leistete der dem Tumor entgegengesetzte Ureter vermehrte Arbeit
Compton	6	m.	linke Niere			†	Zufallsbefund bei Gallenoperation
Beer	7	m.	linke Niere	†	Stein und Hydronephose der dystopen Niere	Nephrektomie der dystopen Niere	
Paschkis	8	m.	rechte Niere	†	Durch Pyelogr. Nierentumor ausgeschlossen	Wegen Coecum Tbc.	Nierenkelche der orthotopen Niere nach medial gerichtet. S-Niere.
Neuwirt	9	m.	linke Niere	†			
Herbst	10	w.	rechte Niere	†			Gelegentlich Haematurie
Gottlieb	11	w.	linke Niere	†		Nephropexie d. dystop. Niere	Früher Laparotomie wegen Verdacht auf Magenulcus. Appendektomie. Beschwerd. einer Wanderniere. Verschiebung vor dem Röntgenschirm
Ivankovic	12	m.	linke Niere		Hydronephose d. dystop. Niere	Nephrektomie d. dystop. Niere	
Ravasini	13				Kalkulöse Pyonephrose der dystopen Niere	Nephrektomie d. dystop. Niere	
Rathbun	14	w.	rechte Niere	†	Stein und Pyelitis der dystopen Niere	Geplant. Entfg. d. Steines	Bauchhernie. Pollakisurie
Pfitzner	15	m.	rechte Niere	†			Fragliches Magen-Ca, Aussparung bei der Rö-Kontrastaufnahme des Magens entspricht der dystopen Niere. Kelche der orthotop Niere nach medial gerichtet. S-Niere Zweiteiliges dystopes Nierenbeck.
Landois	16	w.	linke Niere	†			Früher Appendektomie. Schmerzen im r. Unterb., ähnl. e. Wanderniere. Leibbinde
Pliverić	17	w.	linke Niere	†	Echinococcus d. dystop. Nier. Erw. bd. Nierenbeck. Infektion d. dystop. Niere	Evakuation der Echinococcuscyste	Kelche der orthotop. Niere nach medial gerichtet, Kelche der dytop. n. ob. sehend
Hess	18	m.	rechte Niere	nachträglich	Hydronephrose der dystopen Niere	Anastomose zwischen Nierenb. u. Blasenwand	
Seubert	19	w.	linke Niere		Abscesse in der dystopen Niere	Nephrektomie d. dystop Niere	Appendicitis. Keine Verwachsung d. beid. Nieren. Fehlen d. lk. Ovars u. d. l. Tube
Surraco	20	m.	linke Niere	†			Beschwerden durch abnorme Beweglichkeit d. dystop. Niere
Gallmann	21	m.	rechte Niere	†	Steinbildung u. Pyelitis		Orthotop. Nierenbecken um 180° gedreht. Dystop. Niere komprimiert d. orthoton

Rumpel	22	w.	rechte Niere	†	Hydronephrose d. dystop.	Nephrektomie d. dystop.	Aussparung bei der Magenkontrastaufn. Kolikartige Schmerzen
Hadda	23	w.	rechte Niere	†			Geringe Beschwerden, l. Niere um 180° gedreht, S-Niere
Ratner	24	w.	linke Niere	†	Pyelitis d. optop. Niere		Linke und rechte Niere um 180° gedreht S-Niere
Ratner	25	m.	rechte Niere	†	Pyelitis und Erweiterung der Kelche der dystop.		Kelche der orthop. Niere nach medial gerichtet
Farkas	26	m.	linke Niere	†			vom Autor als Hufeisenniere bezeichnet
Sauer	27	w.	linke Niere	†		Nephrektomie d. dystop.	S-Niere, Leib- mit Rückenschmerzen, Blasentenesmen; nicht verwachsen
Lazarus	28	w.	linke Niere	†	Stein und Pyonephrose der dystop.	Nephrektomie d. dystop.	Früher Appendektomie u. Cholecystekt.
Schmutte	29	w.	linke Niere	nachträglich	Pyelonephritis d. orthot.	Nephrotomie und Dekapsulation d. Ortho.	
Baetzner	30	m.	linke Niere	nachträglich		Laparotomie	Operation wegen Verdacht auf Darm-Ca
Schofield	31	m.	linke Niere	†	Stein und erweitertes dystopes Nierenbecken	Verweigert	Steinkoliken, Haematurie
Bieberach	32	m.	linke Niere	†			Haematurie, früher Appendektomie
(Homma) Plaschner	33	m.	linke Niere	vorher nur rechts nachträglich	Hydronephrose beider N., besonders links	Laparotomie, Verweilkatheter links	Retroperitonealer Tumor, Aufrollung des Ureter-Kath. im dystop. Nierenbecken. Harnleiter der orthotop. Niere geht im großen Bogen um die dystop. Niere herum
Dózsa	34	m.	rechte Niere	†	Stein und Pyonephrose der dystop. Niere	Nephrektomie d. dystop.	Haematurie, Schüttelfröste, Schmerzen
Dózsa	35	m.	linke Niere	†	Orthotop. N. vor 4 Jahren entfernt weg. Nierenstein		Lebensfähigkeit nach Entfernung der orthotopen Niere
Dózsa	36	m.	linke Niere	†	Pyonephrose der dystop.	Nephrektomie d. dystop.	Aufrollung des Katheters im fingerbreit erweiterten Harnleiter
Adler-Racz	37	m.	linke Niere	nachträglich	Tbc. d. orthotop. Niere	Nephrektomie d. orthot. Niere	Zweigeteiltes dystopes Nierenbecken
Adler-Racz	38	w.	linke Niere	†	Tbc. d dystop. N., Nierenbecken der orthotop. erweitert d. Ureterkompression	Pyelotomie, Nephrekt. der dystop. Isolierung d. rechten Ureters in Tb-Granulationen	Schlechte Funktion der restierenden orthotop. Niere. †
Boeminghaus	39	w.	linke Niere	†	Pyelitis der orthotop.		S-Niere, Widerstand im orthotop. Ureter bei der Katheterung
Schramm	40	m.	rechte Niere	†	Mäßige Erweiterung beid. Nierenbecken u. d. r. U.		Früher Probelaparotomie wegen Tumors Nierenkelche d. orthotop. u. dystop. Niere nach medial gelagert
Schramm	41	m.	linke Niere	†	Hydronephrose und Infektion der dystopen. Erweiterung des orthotop. Nierenbeckens	Nephrektomie d. dystop.	Früher Appendektomie, Laparotomie weg. Verdacht auf Ileus. Eröffnung des linken Pyelums. †

Zusammenstellung.

(Gesamtzahl der Fälle: 41)

Die Verlagerung betraf 13mal die rechte Niere; 27mal die linke Niere; 1mal war die Lage nicht angegeben.

Männlich waren 22 Fälle; weiblich 17 Fälle; 2mal war das Geschlecht nicht angegeben.

Über Häufigkeit und Art der Erkrankung bei der gekreuzten Dystopie gibt die nachstehende Tabelle Auskunft.

Erkrankung der Nieren	dystop	orthotop
Hydronephrose links (und Erweiterung des Nierenbeckens)	10	5
Pyonephrose	4	—
Pyelitis	7	3
Stein	7	2
Echinococcus	1	—
Tuberkulose	1	1
Abszesse	1	—

Über das kombinierte Auftreten zweier Erkrankungen gibt die voranstehende Tabelle Aufschluß.

Literaturverzeichnis.

Adler-Racz: Zwei wegen Tuberkulose operierte Fälle von verschmolzener gekreuzter Nierendystopie. Zeitschrift f. urol. Chir., Bd. 31, S. 253. 1931.

Adrian und Lichtenberg: Die klinische Bedeutung der Mißbildungen der Nieren, des Nierenbeckens und der Harnleiter. Zeitschrift f. urol. Chir., Bd. 1, S. 139. 1913.

Albarran: Gekreuzte Dystopie. Ann. des maladies org. gen. urin. Tome 2, Nr. 21, 1908, zit. nach Gottlieb.

Baetzner: Diagnostik der Chirurgischen Nierenerkrankungen. Verlag Springer 1921, S. 99.

Beer: Infekted left calcoulus hydronephrosis in right iliac fossa. Ann. of. surg., Bd. 83, Nr. 3, S. 433, 1926. Ref. in Zeitschrift f. urol. Chirurgie, Bd. 20, S. 446.

Bela-Rado: Ung. urol. Gesellschaft. Zeitschrift f. urol. Chir., Bd. 30, S. 159.

Bieberach: Unilataral fused kidney. Ref. in Zeitschrift f. urol. Chirurgie, Bd. 16, S. 67.

Bock: Akute Tuberkulose einer dystopischen Niere. Zeitschrift f. Urol., Bd. 20, S. 101, 1926.

Boeminghaus: Urologische Diagnostik und Therapie. Jena, Verlag Gustav Fischer, 1931.

Braizew: Zur chirurgischen Behandlung der Nierendystopie. Ztblatt f. Chir., S. 787—89. 1926.

Compton: A case of crossed dystopia of the kidney. Lancet 210, Nr. 16, S. 810. 1926. Ref. in Zeitschrift f. urol. Chirurgie, Bd. 20, S. 415.

Dózsa: Zur Klinik der Niere und Harnleitermißbildung. Zeitschrift f. urol. Chirurgie, Bd. 26, S. 636, 1929.

Elfving: Über gekreuzte Dystopie der Niere. Ref. in Zeitschrift f. urol. Chir., Bd. 19, S. 67, 1926.

Farkas: Ungarische urolog. Gesellschaft. Zeitschrift f. urol. Chirurgie, Bd. 23, S. 337, 1927.

Farkas: Über Nierenanomalien. Ref. in Zeitschrift f. urol. Chirurgie, Bd. 24, S. 96.

Fasiani: Nephrolithiasis bei gekreuzter Dystopie. Zeitschrift f. Urol., Bd. 19, S. 250, 1926.

Frangenheim: Klinik der Mißbildungen der Harn- und Geschlechtsorgane. Hdb. der Urologie, III. Bd., Berlin, Verlag Springer 1928.

Gellmann: Sigmaniere. Zeitschrift f. urol. Chir., Bd. 22, S. 477, 1927.

Gottlieb: Dystopie renale croisée. Journal d'urol., Bd. 24, S. 139, 1927.

Gottlieb: Über angeborene Nieren- und Harnleitermißbildungen. Zeitschrift f. urol. Chirurgie, Bd. 26.

Grauhan: Klinik der Mißbildungen der Niere und des Harnleiters. Zeitschrift f. Urol. 1928.

Gruber: Entwicklungsstörungen der Nieren, Harnleiter und der Harnblase. Hdb. der Urol., Berlin, Verlag Julius Springer. III. Bd., 1928.

Hadda: Gekreuzte Nierendystopie. Ztblatt f. Chir. 1929, Nr. 40, S. 2539.

Helm: Zit. nach Rauber–Kopsch, Lehrbuch der Anatomie.

Heß: Pyelocystotomy in croissed renal dystopia. Journal of urol., Bd. 22, S. 667, 1929.

Herbst: A case of crossed dystopia of the right kidney. Surg. Clin. of North Amerika, Bd. 7, Nr. 3, S. 1597, 1927. Ref. in Zeitschrift f. urol. Chirurgie, Bd. 24, S. 98.

Hertwig: Lehrbuch der Entwicklungsgeschichte. Jena, Verlag Gustav Fischer 1893.

Israel: Chirurgie der Nieren und der Harnleiter. Leipzig 1925.

Ivankovic: Ein Fall von Kreuzdystopie der Nieren. Milit. Hosp. Minsk. Urologije, Bd. 4, H. 3, S. 30, 1927. Ref. in Zeitschrift f. urol. Chirurgie, Bd. 25, S. 374.

Küster: Die Chirurgie der Nieren. Stuttgart. Verlag von Ferdinand Enke. 1896—1902, S. 118.

Landois: Über gekreuzte Nierendystopie. Bruns Beitr. zur Chirurgie, Bd. 149, S. 501. 507.

Lazarus: Unilateral fused kidney. Journal of urol. Bd. 18, S. 269, 1927.

Lemberger: Über die Entstehung der kongenitalen Nierendystopie. Beitr. zur path. Anatomie und zur allgemeinen Pathologie, Bd. 72, H. 1, S. 260, 1923.

Maksimowic: Ein Fall von überzähliger Niere. Zeitschrift f. urol. Chirurgie, Bd. 25, S. 247.

Mankiewitz: Zit. nach Grauhan: Klinik der Mißbildungen der Niere und des Harnleiters. Zeitschrift f. Urol. 1928.

Mattioli: Kongreß der ital. urol. Gesellschaft. Zeitschrift f. urol. Chir., Bd. 19, S. 250.

Michaelis-Weißenberg: Entwicklungsgeschichte des Menschen. 10. Auflage. Georg Thieme, Verlag, Leipzig.

Mikulicz-Radecki: Ein Beitrag zur kongenitalen intrathorakalen Nierendystopie. Ztblatt f. Gynäk., Jg. 46, Nr. 43, S. 1718.

Neuwirt: Angeborene Nierendystopie. Ref. in Zeitschrift f. urol. Chir., Bd. 15, S. 328, 1924.

Pagel: Die gekreuzte Dystopie der Nieren. Virchows Archiv f. path. Anatomie und Physiologie, Bd. 240, 1923.

Papin und Palazzoli: Ann. des maladies genito-urinaires, Bd. 2. Zit. nach Gottlieb.

Paschkis: Über einen Fall von gekreuzter Dystopie der Niere. Wiener klin. Wochenschrift 1926, S. 1165.

Pfitzner: Gekreuzte Nierendystopie. Ztblatt f. Chir., Nr. 13, S. 772. 1930.

Pleschner: Langniere, gekreuzte Dystopie, Hydronephrose beider Nieren. Wiener klin. Wochenschrift, 1929, Nr. 49, S. 1581.

Pliverić: Echinococcus einer gekreuzten Nierendystopie. Lijecn. Vjesn., Bd. 52, S. 290, 1930. Ref. in Zeitschrift f. urol. Chir., Bd. 31, S. 394, 1930/31.

Rathbun: Unilateral fused kidney complicated by calculous. Ref. in Zeitschrift f. urol. Chir., Bd. 24, S. 249.

Ratner: Beiträge zur Diagnostik der dystopen Niere. Zeitschrift f. urol. Chir., Bd. 29.

Ravasini: Ein Fall von kalkulöser Pyonephrose bei einer gekreuzten Beckenektopie der Niere. Zeitschrift f. urol. Chir., Bd. 17, S. 115, 1925.

Richter: Verlagerung und Verwachsungen der Niere beim Pferde. Deutsche Tierärztliche Wochenschrift, 1928, 2. Teil, S. 856.

Rumpel: Heminephrektomie bei Dystopie der Nieren. Ztrblatt f. Chir., Nr. 25, S. 1571, 1929.

Sauer: Nierendystopie operativ geheilt. Ztblatt f. Chir., Nr. 20, S. 1282, 1926.

Scharfe: Über Nierenmißbildungen mit besonderer Berücksichtigung der Hufeisenniere. Inaug.-Diss., Halle 1927.

Schmutte: Gekreuzte Dystopie. Zeitschrift f. urol. Chir., Bd. 27, 1929.

Schofield: Crossed renal dystopie. Zeitschrift. (Ref.) f. urol. Chir., Bd. 29, S. 56, 1929.

Schramm: Zit. nach Talmann.

Seubert: Zwei Nieren auf einer Seite mit gleichzeitiger Uterusmißbildung. Münch. Med. Wochenschrift, Nr. 40, S. 1401, 1924.

Sexton: Resektion of a unilateral fused kidney with case report. Journal of urol. Vol. XIII.

Sexton: Zitiert nach Gottlieb: Zeitschrift f. urolog. Chirurgie, Bd. 26, S. 100.

Speck: Ein Fall von Uroptöe. Nederlandsch tijdschr. v. geneesk. Jg. 67, 2. Hälfte, Nr. 18, S. 1855. 1923. Zeitschrift f. urol. Chir., Bd. 15, S. 195. (Ref.)

Strube: Über kongenitale Lage und Bildungsanomalien der Niere. Virchows Archiv, Bd. 137, S. 227. 1894.

Surraco: Considerations sur le rein ectopique croisé. Journal d'urol., Bd. 23, S. 411. 1927. Ref. in Zeitschrift f. urol. Chir., Bd. 23, S. 414.

Talmann: Dystopia renis congenita. Zeitschrift f. urol. Chir., Bd. 24, 1928.

Voncken: Ektopies renales et anomalies vasculaires. Journal d'urol., Bd. 18, S 489. 1924. Ref. in Zeitschrift f. urol. Chir., Bd. 18, S. 104 und 429.

Wimmer: Doppelbildungen an Nieren, und ein Versuch ihrer entwicklungsgeschichtlichen Deutung. Virchows Archiv für path. Anatomie und Physiologie. Bd. 200, S. 487. 1910.

Zangemeister: Verhandlungen der deutschen Gesellschaft für Gynäkologie. Halle 1913, Bd. 15, 1. Teil.

Lebenslauf.

Am 22. Juli 1904 wurde ich, Heinrich Günther, als Sohn des verstorbenen Eisenbahnsekretärs Heinrich Günther und seiner Ehefrau Anna Elisabeth, geb. Hose, in Kassel geboren. Ich bin preußischer Staatsangehöriger. Zuerst besuchte ich die städtische Vorschule, dann das staatliche Gymnasium Philippinum zu Marburg, wo ich im Februar 1924 die Reifeprüfung bestand. Vom Sommersemester 1924 bis Sommersemester 1926 studierte ich Chemie und Naturwissenschaften an den Universitäten Marburg und Königsberg.

Mit dem medizinischen Studium begann ich im Wintersemester 1926/27 an der Universität Marburg. Die ärztliche Vorprüfung legte ich im Mai 1928 in Marburg ab; von meinem naturwissenschaftlichen Studium wurden mir zwei Halbjahre auf die zur ärztlichen Vorprüfung nachzuweisende Studienzeit angerechnet. Von den klinischen Semestern studierte ich eins in Berlin und vier in Marburg, wo ich im Februar 1931 mein medizinisches Staatsexamen bestand.

Vom 1. März bis heute bin ich bei Herrn Prof. Dr. Klapp als Medizinalpraktikant tätig.

Meine akademischen Lehrer waren:

In Königsberg: Andrée, Eisenlohr, Errulat, Köhler, Mez, Schultz, Schurig.

In Berlin: Bier, Blumenfeldt, Gudzent, Heymann, His, Lazarus, Michaelis, Nissen, Sauerbruch, Strauch, Wagner.

In Marburg: Arndt, v. Auwers, Boeminghaus, Bonhoff, Brock, Burckhardt, Claussen, Dittler, Eimer, Freudenberg, Göppert, Grüter, Gürber, Hildebrandt, Jaeck, Jakobshagen, Kehrer, Klapp, Klewitz, Köppe, Korschelt, Kretschmer, Krollpfeiffer, Kutscher, Loebell, Mauz, E. Müller, Nauck, Naujoks, Neumann, Pfannenstiel, Ruete, Schäfer, Schenk, Schmidt, Schwenkenbecher, Senftleben, Strecker, Uffenorde, Versé, Wedekind, Weigel, Weyrich, Wiedhopf, Wittig.